

Шея | Neck

ISSN 1607-0763 (Print); ISSN 2408-9516 (Online)

<https://doi.org/10.24835/1607-0763-1108>

Сложности применения классификации TI-RADS при ультразвуковом исследовании щитовидной железы

© Косянчук Н.М.* , Коробов А.В.

Частное учреждение дополнительного медицинского образования "Институт повышения квалификации медицинских кадров"; 394036 Воронеж, ул. Фридриха Энгельса, д. 58А, Российская Федерация

В статье приводится опыт применения классификации TI-RADS (2020) при проведении мультипараметрического ультразвукового исследования щитовидной железы 60 пациентов с последующей морфологической верификацией путем тонкоигольной аспирационной биопсии. Освещены проблемы и трудности, которые могут возникнуть у врача ультразвуковой диагностики при стратификации узлового образования при использовании данной классификации и возможные пути их решения.

Ключевые слова: ультразвуковое исследование, щитовидная железа, мультипараметрическое ультразвуковое исследование, классификация TI-RADS

Авторы подтверждают отсутствие конфликтов интересов.

Для цитирования: Косянчук Н.М., Коробов А.В. Сложности применения классификации TI-RADS при ультразвуковом исследовании щитовидной железы. *Медицинская визуализация*. 2022; 26 (2): 58–65. <https://doi.org/10.24835/1607-0763-1108>

Поступила в редакцию: 06.12.2021. **Принята к печати:** 02.01.2022. **Опубликована online:** 15.05.2022.

The difficulties of applying the classification of TI-RADS in the ultrasound examination of the thyroid gland

© Natalya M. Kosyanchuk* , Andrey V. Korobov

Private educational institution for supplementary vocational education "Institute of advanced training of health care personnel"; 58A, Friedrich Engels str., Voronezh 394036, Russian Federation

The article presents the experience of using the TIRADS classification (2020) in multiparametric ultrasound examination of the thyroid gland of 60 patients with subsequent morphological verification by fine needle aspiration biopsy. The article support the problems and difficulties that may arise in the ultrasound diagnostics doctor during the stratification of nodules and possible ways to solve this problems.

Keywords: ultrasound examination, thyroid gland, multiparametric ultrasound examination, TI-RADS classification


Conflict of interest. The authors declare no conflict of interest. The study had no sponsorship.

For citation: ultrasound examination, thyroid gland, multiparametric ultrasound examination, TI-RADS classification. *Medical Visualization*. 2022; 26 (2): 58–65. <https://doi.org/10.24835/1607-0763-1108>

Received: 06.12.2021.

Accepted for publication: 02.01.2022.

Published online: 15.05.2022.



Введение

В последние годы число пациентов с патологией щитовидной железы (ЩЖ) продолжает увеличиваться. Рак ЩЖ по состоянию на 2017 г. составил 2% в структуре всех злокачественных новообразований, при этом основная масса больных данной патологией – пациенты трудоспособного возраста, преимущественно женского пола [1].

По нашим собственным наблюдениям, одной из ключевых особенностей течения очаговой патологии ЩЖ является ее бессимптомность. В рутинной практике встречаются клинические случаи, когда узлы огромных размеров с объемом ЩЖ 30 см³ и более являются случайной находкой при проведении других диагностических исследований, к примеру КТ органов грудной клетки или же ультразвукового дуплексного сканирования сосудов головы и шеи. Однако ультразвуковое исследование является основным скрининговым диагностическим методом выявления пациентов с патологией ЩЖ.

Последние два десятилетия в мировых медицинских сообществах идет активное обсуждение системы TI-RADS – оценки узловых образований ЩЖ с точки зрения их онкологического риска. Предложены различные модификации данной классификации, объединенные общей попыткой стандартизации оценки узловых образований ЩЖ для выявления рака и определения показаний к проведению тонкоигольной аспирационной пункционной биопсии (ТИАБ) ЩЖ под ультразвуковым контролем. Однако предложенные варианты стратификаций не были включены в российские клинические рекомендации, так как не выявляли показания к морфологической верификации всех узлов, подозрительных на злокачественное новообразование, в том числе микрокарцином [2].

В 2020 г. в свет вышла монография, изданная группой авторов под редакцией Е.П. Фисенко “Ультразвуковая оценка узлов щитовидной железы по шкале TI-RADS” [3]. Авторы рекомендуют выделять 5 категорий риска злокачественности. TI-RADS 1 – отсутствие узловых образований в ЩЖ. TI-RADS 2 – коллоидные кисты и макрофолликулы ЩЖ, а также изо- или гиперэхогенные губчатые узлы или кистозно-солидные узлы с изоэхогенным аваскулярным компонентом (не имеющие ни одного признака злокачественности). ТИАБ первых двух категорий не рекомендована. В категорию TI-RADS 3 попадают изо- или гиперэхогенные солидные узлы без признаков злокачественности или губчатые, кистозно-солидные узлы со значительно выраженным васкуляризованным солидным компонентом, а также полностью кальцинированные узлы.

Ключевым моментом при стратификации узлов ЩЖ, согласно данным руководства, считается поиск в узловом образовании больших или малых признаков злокачественности. К малым признакам злокачественности авторы предлагают отнести: умеренную гипоэхогенность узла, неопределенную ориентацию (округлую форму) в поперечном срезе, наличие макрокальцинатов в узле, неравномерной толщины хало вокруг узла, наличие акустической тени за узлом без выявления в нем кальцинатов, высокую жесткость узла по данным соноэластографии и патологический сосудистый рисунок. При выявлении в узле малых признаков злокачественности узлу присваивается категория TI-RADS 4 [4].


К большим признакам злокачественности относятся: значительная гипоэхогенность узла, вертикальная пространственная ориентация, наличие микрокальцинатов, неровные нечеткие контуры (бугристые, мелкодольчатые, лучистые, звездчатые). При выявлении хоть одного большого признака, по рекомендации авторов монографии, – узел следует относить к категории TI-RADS 5 [4].

Показания к ТИАБ определяются категориями TI-RADS и размерами узла: при TI-RADS 1 и 2 ТИАБ не показана, узлы категории TI-RADS 3 рекомендуются пунктировать при размерах 1,5 см и более, узлы TI-RADS 4 и 5 пунктируются при размерах 1,0 см и более, причем при получении отрицательного цитологического результата узлов из категорий 4 и 5 рекомендуется повторная ТИАБ в ближайшее время [5].

В клинических рекомендациях 2020 г. “Дифференцированный рак щитовидной железы” рекомендуется использование классификации EU-TI-RADS, которая во многом сходна с российской классификацией, однако есть различия в показаниях к ТИАБ: пунктируются лишь узловы образования ЩЖ, равные или превышающие 1 см в диаметре. При образованиях размером менее 1 см и отсутствии отягчающих анамнестических данных (увеличенных регионарных лимфатических узлов; облучение головы и шеи в анамнезе; семейный анамнез рака ЩЖ; паралич голосовой складки; узловы образования ЩЖ, случайно выявленные при позитронно-эмиссионной томографии; пациенты моложе 20 лет) пункция узлов нецелесообразна вне зависимости от эхографической структуры и категории TI-RADS [1].

Цель исследования

В свете представленных данных целью исследования явилось выявление возможных затруднений в определении категории узла по TI-RADS, неоднозначной трактовке ультразвуковой карти-



ны, с которыми может столкнуться ультразвуковой диагност и клиницист при применении российской стратификации узлов ЩЖ в рутинной диагностической практике, а также поиск возможных путей преодоления выявленных сложностей путем оптимизации ультразвуковых критериев стратификации узловых образований ЩЖ.

Материал и методы

Исследование проведено на базе ООО «Клиника Эксперт Воронеж». Было обследовано 62 пациента, направленных на ТИАБ ЩЖ врачами-эндокринологами Воронежа. Мужчин было 7 (11%) в возрасте от 38 до 64 лет (49 ± 8), женщин – 55 (89%) в возрасте от 29 до 80 лет (58 ± 13). Было выявлено 88 узловых образований, имеющих показания к ТИАБ.

Всем пациентам проводилось мультипараметрическое ультразвуковое исследование ЩЖ на аппарате премиум-класса Canon Aplio i800, включавшее стандартный серошкальный В-режим, режим визуализации микрокальцинатов (Micropure), цветное и энергетическое доплеровское картирование кровотока, а также режим визуализации микрокровотока (SMI), эластографию компрессионную с определением индекса эластичности и эластографию сдвиговой волной. В нашем исследовании использовались два варианта эластографии: компрессионная и сдвиговой волной. При сопоставлении результатов разных видов эластографии результат считался положительным, если хотя бы один вид эластографии указывал на высокую жесткость узла. Жесткими считались узлы со SR более 2,5, жесткость более 60 кПа [5].

На основании всех полученных данных узлам присваивалась категория по TI-RADS, определялись показания к ТИАБ. ТИАБ выполнялась по методу свободной руки под ультразвуковым контролем, описание цитологического результата проводили с использованием классификации Bethesda system [6].

Статистическая обработка данных проводилась с использованием методов описательной статистики, для расчетов использована программа Statistica 6.0.

Результаты

Категория TI-RADS 4 была присвоена 70 (80%) узлам.

При пункционной биопсии 57 (80%) узлов данной категории было получено цитологическое заключение Bethesda 2, Bethesda 4 из 10 (15%) узлов и Bethesda 5 из 3 (5%) узлов.

Учитывая преобладающее количество пациентов (80%) с цитологическим заключением Bethesda

2 в группе TI-RADS 4, мы рекомендовали активное динамическое наблюдение с решением вопроса о повторной биопсии в случае отрицательной ультразвуковой динамики узла.

Категория TI-RADS 5 была присвоена 18 (20%) узлам.

При пункционной биопсии цитологическое заключение Bethesda 2 было получено из 7 (39%) узлов, Bethesda 4 – из 4 (22%) узлов и Bethesda 5 – из 7 (39%) узлов. Пациентам, результат которых в категории 5 по TI-RADS был отрицательным (Bethesda 2), – повторили биопсию с повторным отрицательным результатом. Данным пациентам было рекомендовано активное динамическое наблюдение.

Из 64 узлов с цитологическим заключением Bethesda 2 10 (15%) были жесткими. Из узлов Bethesda 4 ($n = 14$) 10 (70%) имели высокую жесткость. Из узлов Bethesda 5 ($n = 10$) половина (50%) имели высокую жесткость. То есть высокую жесткость образования по данным эластографии следует оценивать как дополнительный критерий злокачественности, являющийся одним из определяющих показаний к ТИАБ.

Таким образом, наиболее часто выставляемая категория, определяющая показания к ТИАБ, – это TI-RADS 4. Однако преобладающий результат цитологического исследования в данной категории Bethesda 2. А вот при TI-RADS 5 узловое новообразование имеет гораздо более высокий риск злокачественности с вариантами цитологических заключений Bethesda 4 или 5. Определяя узел в категорию TI-RADS 5, мы заведомо даем клиницисту информацию о том, что образование даже при доброкачественной цитологии имеетстораживающую ультразвуковую картину, что в ряде случаев может склонить к выбору оперативного лечения. Поэтому определение четких и однозначных критериев TI-RADS 5 крайне важно.

Обсуждение

В ходе стратификации 23 (26%) узловых образований мы столкнулись с рядом затруднений и сложностей в интерпретации ультразвуковой картины, определяющей выбор категории TI-RADS:

1. Критерии вертикальной ориентации узла. Если толщина преобладает над шириной в поперечном срезе на 1–2 мм, это считать вертикальной ориентацией или неопределенной (шаровидной)? Когда изоэхогенные губчатые узлы расположены конгломератом, они могут деформироваться рядом растущими узлами и приобретать вертикальную ориентацию. То есть по ультразвуковой структуре узел соответствует TI-RADS 2, но имеет при этом вертикальную ориентацию.

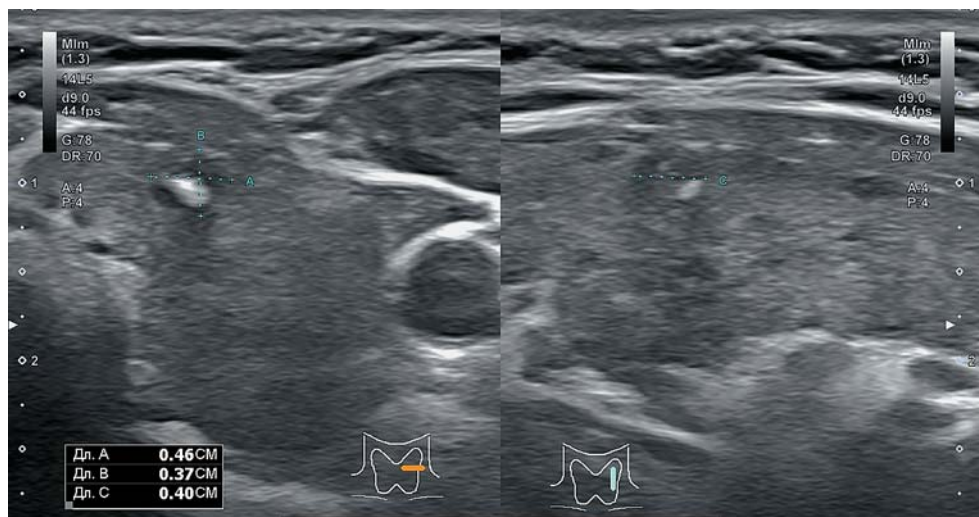


Рис. 1. Значительно гипоэхогенный узел без других признаков злокачественности.

Fig. 1. Highly hypoechoic node without other signs of malignancy.

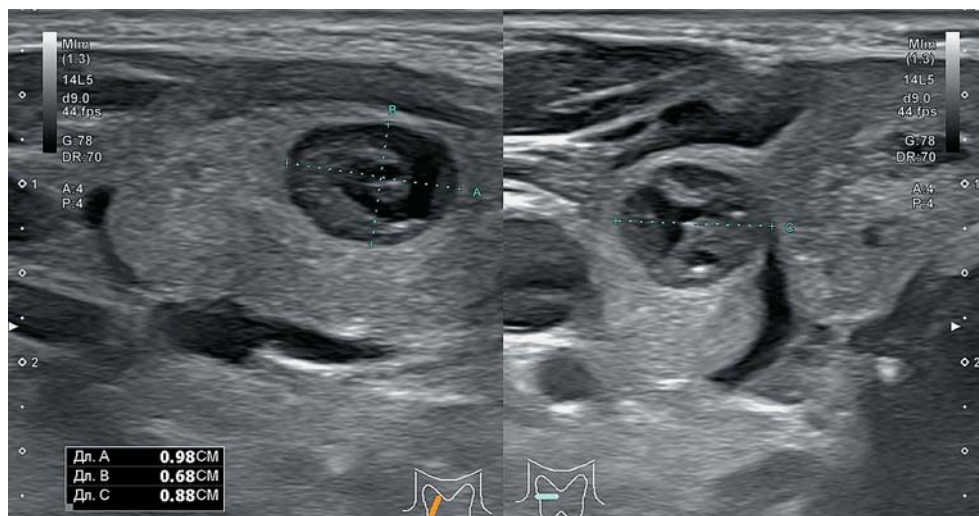


Рис. 2. Узел в виде макрокальцината и гипоэхогенной зоны вокруг: микрокарцинома.

Fig. 2. Node with macrocalcinate and hypoechoic zone around: microcarcinoma.

2. Значительная гипоэхогенность: данный критерий является субъективным вследствие отсутствия эталона значительной гипоэхогенности. Мы предлагаем сопоставление эхогенности узла с эхогенностью предгортанных мышц. Нередко встречается картина значительно гипоэхогенного узла солидной или кистозно-солидной структуры со скудным кровотоком и отсутствием других, как больших, так и малых признаков злокачественности (рис. 1).

3. Эхоструктура доброкачественных узлов регенерации на фоне аутоиммунного тиреоидита. Мы должны относить гиперэхогенные солидные узлы на фоне диффузных изменений к TI-RADS 3. Однако отмечено, что гиперэхогенные узлы на фо-

не аутоиммунного тиреоидита чаще всего бывают неопределенной пространственной ориентации, к тому же еще и имеют ободок “хало” неравномерной толщины.

4. Макрокальцинаты чаще имеют патогномичные ультразвуковые критерии: гиперэхогенное включение с эхотенью. Макрокальцинаты в ЩЖ могут маскировать гипоэхогенные узлы небольших размеров с большими признаками злокачественности. В центре имеет скопление макрокальцинатов, а по периферии – неровные, нечеткие гипоэхогенные контуры и вертикальную ориентацию. При такой структуре следует в первую очередь думать о микрокарциноме (рис. 2).

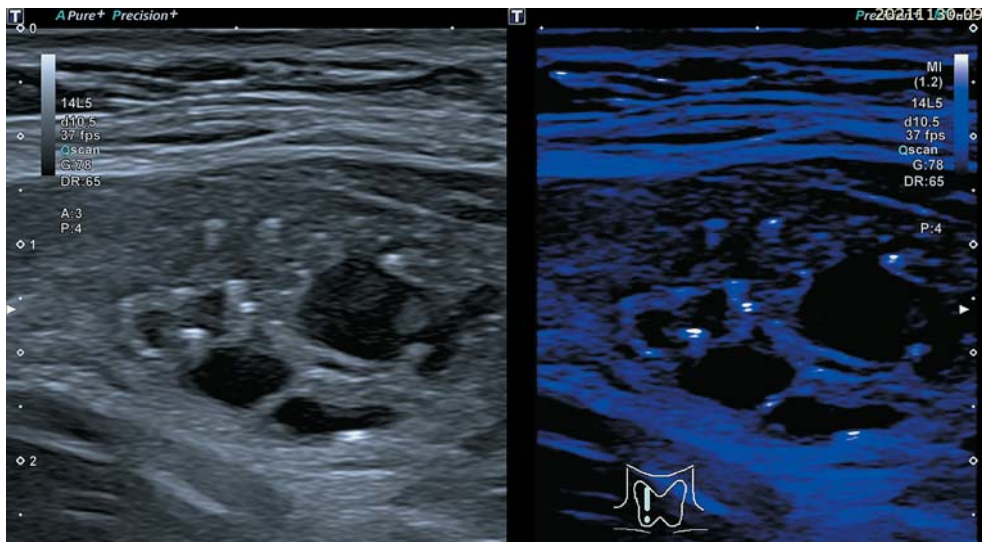



Рис. 3. Технология Micropure для выявления микрокальцинатов.

Fig. 3. Micropure technology for detecting microcalcificates.

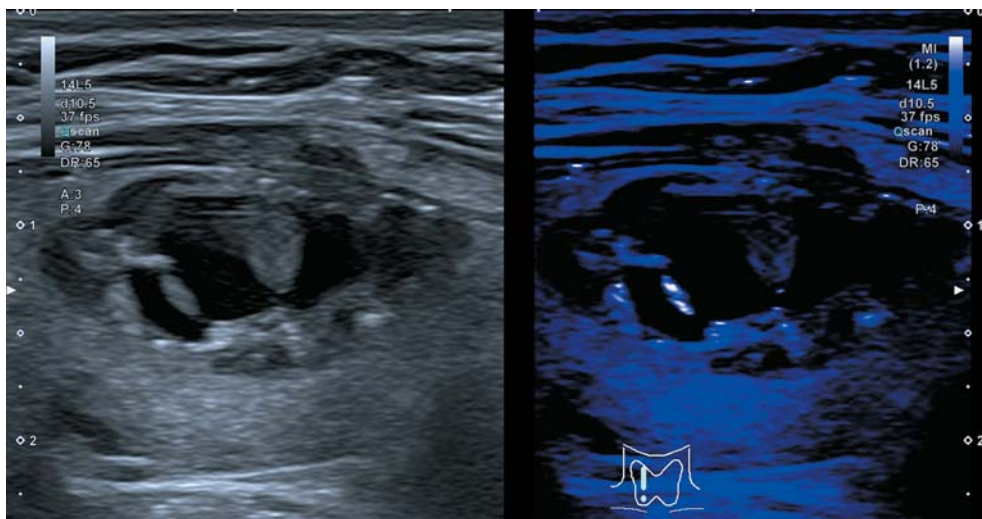


Рис. 4. Ложноположительный результат при использовании технологии Micropure.

Fig. 4. False positive result in Micropure technology.

5. Микрокальцинаты: не все гиперэхогенные точечные и штриховидные включения в узле – это микрокальцинаты. При губчатой или кистозно-солидной структуре узла иногда могут встречаться гиперэхогенные включения в виде “хвоста кометы” (эффект реверберации) при прохождении ультразвука через коллоидные участки в узле. В нашей работе мы использовали режим визуализации микрокальцинатов Micropure, технологии Sapon, который в 72% случаев помогал подтвердить наличие микрокальцинатов (рис. 3), однако в 28% сигнал гиперэхогенного свечения наблюдался в тех структурах узла, которые не были по-

дозрительными на наличие микрокальцинатов, что расценивалось нами как артефакты и ложноположительный результат (рис. 4).

6. Тиреоидит по псевдогрубноузловому типу в ряде случаев (7%) выглядел как зоны значительно сниженной эхогенности с нечетким неровным контуром, вертикальной или неопределенной ориентации, с радиарно сходящимися сосудами и усиленным кровотоком (рис. 5), что по сочетанию больших признаков злокачественности определяет подобные изменения в категорию TI-RADS 5 с последующим цитологическим заключением Bethesda 2.

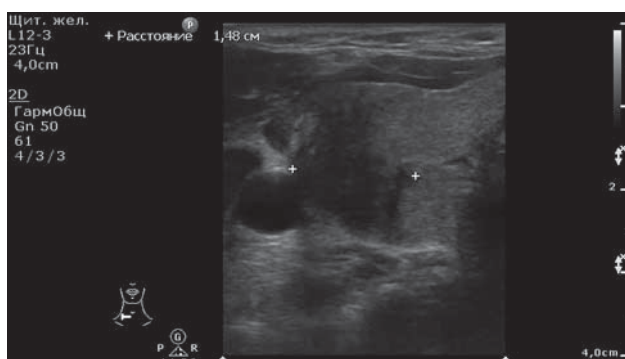



Рис. 5. Тиреоидит по псевдокрупноузловому типу.

Fig. 5. Thyroiditis by pseudo large-nodular type.

7. Узлы, имеющие размеры до 1 см и сочетание нескольких больших признаков злокачественности: значительную гипоэхогенность, нечеткие неровные контуры, микрокальцинаты и выраженный кровоток с вероятными признаками неоваскуляризации, жесткие при эластографии в нашем исследовании встретились в 5 (6%) случаях (рис. 6), причем у лиц трудоспособного возраста – от 27 до 44 лет. Однако ни у одного пациента не было выявлено отягощающих анамнестических данных, которые могли бы определить показания к ТИАБ. По настоятельной рекомендации направляющего специалиста и самого пациента все узлы были пропунктированы, цитологическое заключение Bethesda 5 получено из двух узлов. Здесь возникает проблема деонтологического характера, когда в современном мире доступности профессиональной медицинской информации пациенты

чаще осведомлены о вероятности риска злокачественного новообразования в категории TI-RADS 5. Некоторым пациентам с подобной ситуацией сложно объяснить, что ТИАБ на сегодняшний день ему не показана, и надо придерживаться динамического наблюдения, ожидая или выраженного роста узла или появления патологически измененных лимфатических узлов (подозрительных на метастазирование). К тому же выполнение биопсии узла от 5 до 10 мм не представляет значительной технической сложности.

Выводы

Сложности в стратификации образования ЩЖ возникают в связи с появлением в изо- или гиперэхогенном узле одного большого или малого признака злокачественности. Нет четкого определения критериев малых и больших признаков злокачественности, поэтому их оценка является субъективной

Сочетание в узле двух и более больших признаков злокачественности с уверенностью относит узел к категории TI-RADS 5.

Если же узел имеет только один признак злокачественности при отсутствии других больших и малых признаков злокачественности, то целесообразнее отнести его к 3 или 4 категории.

При выявлении гиперэхогенных включений в губчатых изоэхогенных узлах, при отсутствии других больших и малых признаков злокачественности, расценивать их как проявление эффекта реверберации. Гиперэхогенные точечные включения в солидном компоненте считать микрокальцинатами.

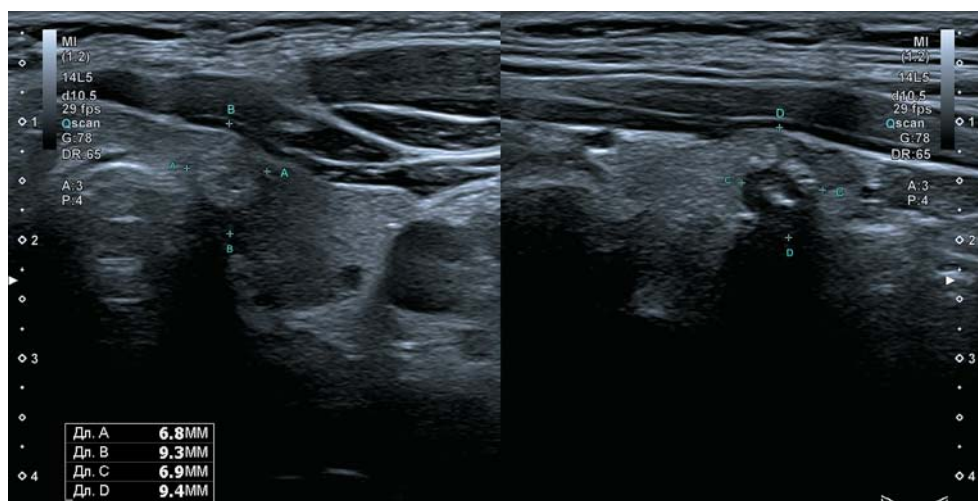


Рис. 6. Узел с большими признаками злокачественности размерами менее 1 см.

Fig. 6. A node with large signs of malignancy less than 1 cm.

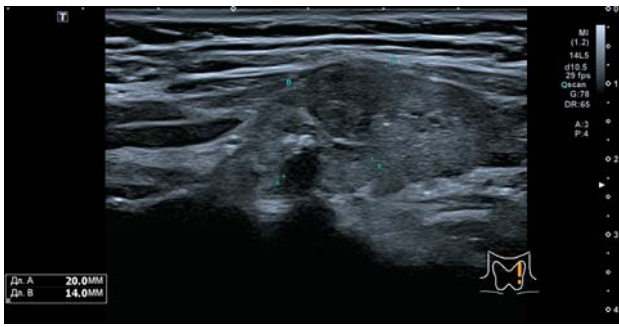



Рис. 7. Папиллярный рак на фоне тиреоидита.
Fig. 7. Papillary cancer associated with thyroiditis.

Вертикальную пространственную ориентацию считать в случае преобладания толщины узла над шириной на 2 мм и более.

Эталоном значительной гипоэхогенности считать предгортанные мышцы.

В случае диффузных изменений и выявления на этом фоне гиперэхогенных узлов неопределенной ориентации с “хало” неравномерной толщины, множественных, однотипных относить их к категории 3.

При подозрении на диффузный процесс по псевдокрупноузловому типу рекомендовать наблюдение через 3 мес с решением вопроса о ТИАБ. Если с течением времени наблюдается появление иных гипоэхогенных структур, идентичных по эхоэмоиотике первоначальному очагу, – расценивать данные проявления как диффузные изменения и переводить в категорию TI-RADS 2. Показания к ТИАБ при диффузных процессах: наличие гипоэхогенной зоны с нечетким контуром, возможными гиперэхогенными включениями, признаками усиления кровотока с подозрением на неоваскуляризацию, деформация контура ЩЖ (рис. 7).

Участие авторов

Косьянчук Н.М. – сбор данных, анализ и интерпретация полученных данных, подготовка и редактирование текста.

Коробов А.В. – участие в научном дизайне, утверждение окончательного варианта статьи.

Authors' participation

Kosyanchuk N.M. – collection of data, analysis and interpretation of the obtained data, preparation and creation of the published work.

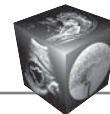
Korobov A.V. – participation in scientific design, утверждение окончательного варианта статьи.

Список литературы

1. Бельцевич Д.Г., Мудунов А.М., Ванушко В.Э. Дифференцированный рак щитовидной железы. Клинические рекомендации / сост. Д.Г. Бельцевич, А.М. Мудунов, В.Э. Ванушко и др. *differentirovannyy_rak_shchitovidnoy_zhelezy.pdf* (endocrincentr.ru)
2. Фисенко Е.П., Сыч Ю.П., Ветшева Н.Н. К вопросу о классификации TI-RADS и стратификации признаков рака щитовидной железы по данным ультразвукового исследования. *Медицинская визуализация*. 2017; 5: 29–38. <https://doi.org/10.24835/1607-0763-2017-5-29-38>
3. Фисенко Е.П., Сыч Ю.П., Заболотская Н.В. Классификация TI-RADS в оценке степени злокачественности узлов щитовидной железы: Методическое пособие для врачей ультразвуковой диагностики. М.: ООО “Фирма СТРОМ”, 2020. 56 с.
4. Фисенко Е.П., Ветшева Н.Н., Сыч Ю.П. Ультразвуковая оценка узлов щитовидной железы по шкале TI-RADS: препринт № ЦДТ – 2020 – IV. Серия “Лучшие практики лучевой и инструментальной диагностики”. Вып. 71. М.: ГБУЗ “НПКЦ ДиТ ДЗМ”, 2020. 40 с.
5. Săftoiu A., Gilja O.H., Sidhu P.S. et al. The EFSUMB Guidelines and Recommendations for the Clinical Practice of Elastography in Non-Hepatic Applications: Update 2018. *Ultraschall Med*. 2019; 40 (4): 425–453. <http://doi.org/10.1055/a-0838-9937>
6. Cibas E.S., Ali S.Z. The 2017 Bethesda System for Reporting Thyroid Cytopathology. *Thyroid*. 2017; 27 (11): 1341–1346. <http://doi.org/10.1089/thy.2017.0500>

References

1. Beltsevich D.G., Mudunov A.M., Vanushko V.E. Differentiated Thyroid Cancer. Clinical Recommendations / Comp. D.G. Beltsevich, A.M. Mudunov, V.E. Vanushko And Others // *differentirovannyy_rak_shchitovidnoy_zhelezy.pdf* (endocrincentr.ru) (In Russian)
2. Fisenko E.P., Sich J.P., Vetsheva N.N. On the Classification of TI-RADS and Stratification of Signs of Thyroid Cancer According to Ultrasound Data. *Medical Visualization*. 2017; 5: 29–38. <https://doi.org/10.24835/1607-0763-2017-5-29-38> (In Russian)
3. Fisenko E.P., Sych Yu.P., Zabolotskaya N.V. Classification of TI-RADS in assessing the degree of malignancy of thyroid nodes: a methodological guide for ultrasound diagnostics doctors. Moscow “Firm STROM”, 2020. 56 p. (In Russian)
4. Fisenko E.P., Vetsheva N.N., Sych Yu.P., Ultrasound Assessment Of Thyroid Nodes On The TI-RADS Scale: Preprint No. CDT – 2020 – IV. The Series “Best Practices Of Radiation And Instrumental Diagnostics”. Issue 71. M.: GBUZ “NPKC DiT DZM”, 2020. 40 p (In Russian)
5. Săftoiu A., Gilja O.H., Sidhu P.S. et al. The EFSUMB Guidelines and Recommendations for the Clinical Practice of Elastography in Non-Hepatic Applications: Update 2018. *Ultraschall Med*. 2019; 40 (4): 425–453. <http://doi.org/10.1055/a-0838-9937>
6. Cibas E.S., Ali S.Z. The 2017 Bethesda System for Reporting Thyroid Cytopathology. *Thyroid*. 2017; 27 (11): 1341–1346. <http://doi.org/10.1089/thy.2017.0500>



Для корреспонденции*: Косянчук Наталья Михайловна – 394050 Воронеж, ул. 50-летия Советской Армии, д. 11. Тел.: +7-920-210-25-76. E-mail: sh-natalie@yandex.ru

Косянчук Наталья Михайловна – канд. мед. наук, доцент кафедры лучевой диагностики и онкологии Частного учреждения дополнительного медицинского образования “Институт повышения квалификации медицинских кадров”, Воронеж. <https://orcid.org/0000-0003-3221-3898>.

Коробов Андрей Владимирович – канд. мед. наук, директор Частного учреждения дополнительного медицинского образования “Институт повышения квалификации медицинских кадров”, Воронеж. <https://orcid.org/0000-0002-7852-4862>

Contact*: Natalya M. Kosyanchuk – 11, 50-letiya Sovetskoy Armii str., Voronezh 394050. Phone: +7-920-210-25-76. E-mail: sh-natalie@yandex.ru

Natalya M. Kosyanchuk – Cand. of Sci. (Med.), Associate Professor of the Department of Radiation Diagnostics and Oncology of Private educational institution for supplementary vocational education “Institute of advanced training of health care personnel”, Voronezh. <https://orcid.org/0000-0003-3221-3898>

Andrey V. Korobov – Cand. of Sci. (Med.), Director of Private educational institution for supplementary vocational education “Institute of advanced training of health care personnel”, Voronezh. <https://orcid.org/0000-0002-7852-4862>